

**Su un caso
di aereocele laringeo**

G. BROICH

*Università di Pavia
Clinica Otorinolaringoiatrica
(Direttore: Prof. M. Cherubino)*

Estratto da OTORINOLARINGOLOGIA

EDIZIONI MINERVA MEDICA - 1982

Su un caso di aereocele laringeo

Nel presente lavoro si è voluto discutere su un caso di aereocele prelaringo inserito post-laringofissura, prendendolo come esempio particolare delle possibilità che hanno queste sacche aeree del collo nel presentarsi alla osservazione del medico, non certo stereotipa e sempre di così immediata diagnosi come potrebbe apparire nello studio del laringocele classico.

Caso clinico

F.E., anni 48, operaio di Broni, coniugato con prole. Nell'anamnesi patologica remota si reperta un'ernia inguinale operata a 13 anni ed un'epatite virale a 27 anni.

All'età di 45 anni fu operato altrove di polipo laringeo della C.V. destra. Per il perdurare della sintomatologia disfonica fu ricoverato nella nostra Clinica ove a quel tempo fu diagnosticata una laringite catarrale. Il paziente fu sottoposto a cure mediche.

Il reperto obiettivo di allora dire: « Corda e aritenoidi di sinistra appaiono ipomobili. Note di laringite catarrale ».

Il paziente venne poi nuovamente ricoverato tre anni dopo in Clinica per verruca della C.V. destra. In questi tre anni il paziente è sempre stato disfonico, ma in questi ultimi due mesi la disfonia si è notevolmente accentuata.

All'esame obiettivo al terzo anteriore della C.V. di destra si nota una formazione biancastra, verrucosa, grande quanto un pisello.

In narcosi generale per intubazione il paziente fu sottoposto a laringofissura e cordecotomia sottopericondrile a destra.

Decorso post-operatorio normale.

Circa 10 giorni dopo la dimissione, e cioè a giorni dall'intervento, il paziente ha notato la presenza di una piccola tumefazione, non dolente né dolorabile, all'altezza dello scudo laringeo lateralmente verso sinistra della cicatrice della laringofissura, con tendenza ad un lentissimo ma progressivo accrescimento.

G. BROICH

Università di Pavia
Clinica Otorinolaringoiatrica
(Direttore: Prof. M. Cherubino)

All'esame obiettivo non fu notato alcunché di particolare con la endoscopia, presenza di cicatrice ben consolidata al collo. Sotto di essa, peraltro sollevabile dal piano sottostante, si apprezza l'esistenza di una tumefazione emisferica aderente allo scudo laringeo di cui segue le escursioni. La tumefazione è molle, di consistenza cistica e grande quanto una piccola noce. Essa si estende maggiormente verso la porzione anteriore dell'ala tiroidea sinistra. Nella attesa dei reperti radiografici e stratigrafici fu eseguito anche il test di captazione con I^{131} per lo studio della funzionalità tiroidea. L'indagine svolta con metodo topografico ha dimostrato che il piccolo nodulo situato al di sopra della

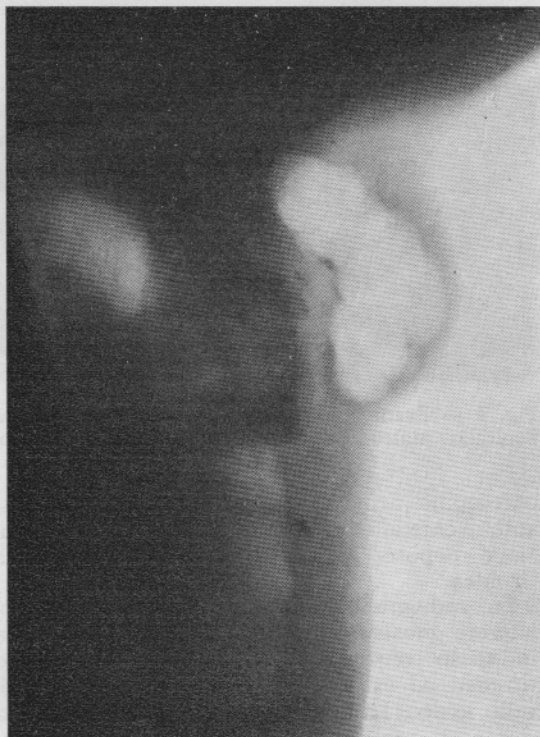


Fig. 1. — Radiografia del caso.

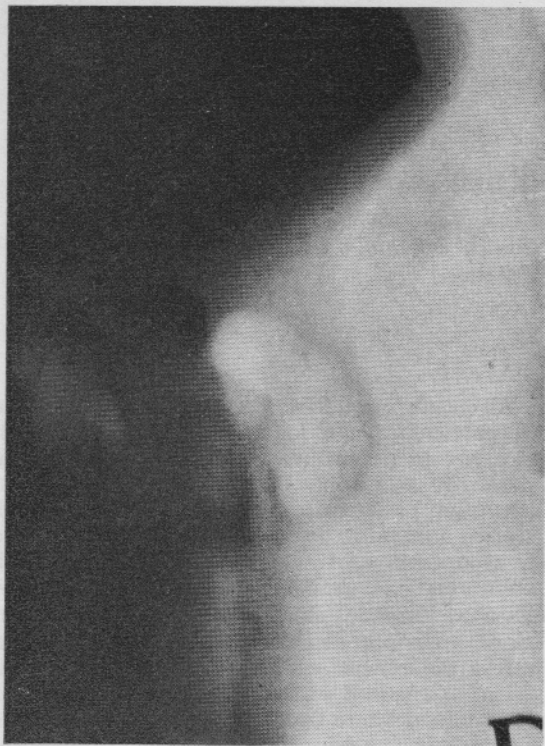

Fig. 2. — Stratigrafia.

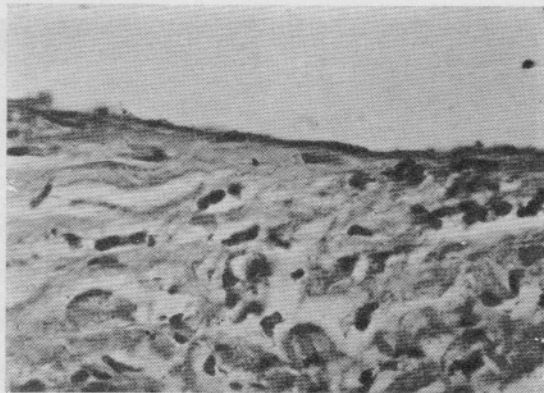


Fig. 3. — Esame microscopico della parete. Notare l'epitelio piatto monostratificato di rivestimento.

cartilagine tiroidea non era costituito da tessuto avente affinità per lo I^{131} . La curva di captazione depose per una normale funzionalità tiroidea.

La radiografia (fig. 1) in posizione latero-laterale mostrò un'area trasparente allungata in senso verticale posta davanti allo scudo tiroideo ed estendentesi verso l'alto fino a livello ioideo. La zona apparve come plurilobata con netti rapporti di vicinanza con lo scudo. La stratigrafia (fig. 2) fece notare la presenza

come di un peduncolo tra lo scudo e l'area ipertrasparente, che del resto mantiene sempre limiti ben netti.

Si pone diagnosi di aereocele. Due mesi dopo il precedente intervento il paziente, in anestesia locale per infiltrazione, viene sottoposto alla asportazione per via esterna dell'aereocele e dimesso guarito alla fine dello stesso mese. Seguito ambulatoriamente non è stata notata la recidiva della sacca aerea. L'esame istologico (fig. 3) dimostra che la parete della sacca, costituita da tessuto fibroso alquanto lasso, non molto ricco di componente vasale, è delimitata di pochissimi strati di cellule epiteliali d'aspetto simile a quelli laringei o addirittura da un unico strato di cellule piatte.

Caratteristica del caso qui presentato è che la tumefazione è strettamente mediana. Essa segue le escursioni dell'osso ioide e non è deprimibile o riducibile alla palpazione, ma si presenta anche molto sonora alla percussione. All'ispezione la cute è normale e non aderente, la tumefazione è invece solidale col piano profondo, rispetto al quale non effettua alcun movimento. Non si modifica né con la deglutizione, né con lo sforzo o l'inspirazione forzata con manovra di Valsalva. È da notare inoltre che questa tumefazione aerea insorta dopo intervento di laringofissura era completamente tappezzata da epitelio piatto monostratificato, rivelando così di non essere dovuta ad una estroflessione della mucosa laringea, in seguito a cedimento della struttura di sostegno del ventricolo laringeo, ma alla formazione di una sacca aerea epitelizzata successivamente. Non si può pertanto più parlare di ernia laringea propriamente detta, venendo a mancare il costituente principale, il sacco erniario. Si costituisce pertanto un aereocele, il cui tramite aereo e mediano, sulla fessura praticata da mano chirurgica nello scudo laringeo. Questo tramite è stretto ed indilatabile, fisso e determinato da uno scheletro duro, a differenza del colletto dell'appendice del ventricolo, che è formato da tessuti molli all'interno della laringe. Questo spiega la non riducibilità e relativa tensione interna della massa, il cui tramite assume funzioni di valvola più che di porta. Da questo si spiega anche la rapidità di insorgenza e la costanza della crescita, che non avviene ad episodi ma linearmente, della tumefazione.

[Indirizzo dell'Autore:

G. Broich

Ist. Clin. Otorinolaring. Univ. - Pavia]